1935
Lane Medical Library

Aus dem Pathologischen Institut Erlangen,
Direktor: Prof. Dr. E. Kirch.

Ueber Pseudotumoren des Nebenhodens.

INAUGURAL-DISSERTATION

zur

Erlangung der ärztlichen Doktorwürde

der

Hohen Medizinischen Fakultät

der

Friedrich-Alexanders-Universität zu Erlangen.

vorgelegt von

Adolf Mark
aus Metz.

Tag der mündlichen Prüfung: 30. September 1935.

1935
Buchdruckerei Karl Döres, Erlangen, Jägerstr. 3

Referent: Priv. Doz. Dr. J. F. Buchaly.
Dekan: Prof. Dr. Jamin.

Im menschlichen Nebenhoden werden in seltenen Fällen derbe, knotenartige Bildungen beobachtet, die auf Grund ihrer histologischen Beschaffenheit keine echten Geschwülste darstellen und daher als „Pseudotumoren" bezeichnet werden.

Mikroskopisch sieht man in diesen Gebilden ungeordnete Züge von glatter Muskulatur und Bindegewebe, das vielfach hyalinisiert ist, außerdem können auch unregelmäßige Epithelverbände, stellenweise mit Ausdifferenzierung von kanälchenähnlichen Gebilden, beigemischt sein.

Ein besonderes praktisches und wissenschaftliches Interesse beanspruchen diese letzteren epithelialen Gebilde deshalb, weil sie klinisch und histologisch ein Carcinom vortäuschen können, während es sich in Wirklichkeit um Regenerationen des Körpers nach Entzündung oder Trauma handelt.

Die Literatur verfügt nur über wenige Beschreibungen von Pseudotumoren (G. B. Gruber s. S. 15 Nr. 7; Hericourt s. S. 15 Nr. 8; Sakaguchi s. S. 15 Nr. 9).

Es erscheint daher angebracht und wird auch von Oberndorfer (s. S. 15 Nr. 6) ausdrücklich gefordert, über die pathologisch-anatomischen und klinischen Eigentümlichkeiten weiterer Beobachtungen von solchen auf Regenerationen beruhenden Pseudotumoren zu berichten. Im Pathologischen Institut der Universität zu Erlangen (Direktor: Prof. Dr. Kirch) wurden aus Operationsmaterial der urologischen Abteilung der chirurgischen Universitätsklinik zu Erlangen (Vorstand: Prof. Dr. Pflaumer) 2 solcher Pseudotumoren diagnostiziert.

Unter Regeneration versteht man einen Wiederersatz zugrundegegangenen Gewebes. Ihr auslösendes Moment ist eine Gewebsschädigung, ganz gleich welcher Art. Man kann eine „physiologische" Regeneration einer „pathologischen" gegenüberstellen. Als physiologisch bezeichnet man die Regeneration bei der stetigen Wiedererneuerung verbrauchter Zellen, also z. B. der Plattenepithelien der äußeren Haut. Der Ersatz von Zellen dagegen, die durch Trauma, Entzündung oder sonstige Einwirkungen vernichtet werden, wird pathologische Regeneration genannt.

Vollkommen ist die Regeneration, wenn zugrundegegangenes Gewebe sowohl gleichartig in seiner Substanzmenge, als auch gleichwertig in seiner Funktion wiederersetzt wird, wozu uns die physiologische Regeneration, sowie bei niedrigen Tieren auch die pathologische Regeneration treffliche Beispiele liefern. Ich erinnere bezüglich einer vollkommenen pathologischen Regeneration bei niederen Tieren nur an die beiden Regenwurmhälften, bei denen sich ein neues und vollständiges Kopf- bezw. Schwanzstück wiederbildet.

Ist aber die Regeneration derartig, daß morphologisch gleichartiges und funktionell gleichwertiges Gewebe, wie vorher vernichtet wurde, wiedergebildet wird, so nennt man diese Form des Wiederersatzes „typische" Regeneration. Sie wird jedoch wegen der geringen Regenerationsfähigkeit von hochdifferenzierten Geweben nur sehr selten und auch dann nur in ganz geringer Ausdehnung beobachtet.

Je höher jedoch die Tiere entwickelt sind, desto geringer ist die Möglichkeit eines derartigen Wiederersatzes und umso weniger vollkommen wird dann bei diesen Organismen die pathologische Regeneration sein. Man muß also annehmen, daß die Regenerationsfähigkeit der Gewebe mit der Entwicklungshöhe der Art abnimmt.

Dadurch ist es bedingt, daß beim Menschen bei der pathologischen Regeneration nach tiefgreifenden Defekten meist nur eine „atypische" Regeneration auftritt in Gestalt des Granulations- bezw. Narbengewebes. Es kann unter Umständen also für die verlorengegangene Gewebsmasse zwar Ersatz geschaffen werden, niemals wird aber dieser „Lückenbüßer" eine vollwertige Funktion der ausgefallenen Gewebe übernehmen können.

Des öfteren schießt die pathologische Gewebswiederbildung weit über das Ziel hinaus, so daß das Regenerat klinisch als Tumor imponieren kann, man denke bei der atypischen Regeneration an die Caro luxurians, oder als Beispiel annähernd typischer Regeneration an den Callus luxurians oder an das Amputationsneurom. In solchen Fällen spricht man von „Hyperregeneration".

Im menschlichen Nebenhoden besteht die physiologische Regeneration vor allem in einer stetigen Erneuerung der abgebrauchten Kanälchenepithelien.

Für die pathologische typische Regeneration wäre die Neubildung von Nebenhodenkanälchen mit ihrer entsprechenden Zwischensubstanz nach ihrem physiologischen Muster zu fordern, um die Weiterleitung der Spermatozoen aus dem Hoden in den Samenstrang zu gewährleisten. Im allgemeinen ist jedoch beim Neben-

hoden, wie auch bei den anderen menschlichen Organen, die pathol. atypische Regeneration die Norm.

Eine pathologische Regeneration bis zur Wiederherstellung der Funktion ist wahrscheinlich nicht allzu oft zu beobachten, jedoch scheint sie öfter aufzutreten, als man annehmen möchte, wenn man die bezüglich der Funktion oft günstigen Ausgänge von gonorrhoischen Epididymitiden betrachtet. Sicherlich erleichtert bis zu einem gewissen Grad der anatomische Bau des Nebenhodens mit seiner starken Schlängelung der Kanälchen eine Anastomosierung, wenn nur ein geringer Abschnitt durch irgendwelche Affektionen verlegt oder zerstört worden ist.

Hyperregenerationen im Nebenhoden wurden bisher nur sehr selten beschrieben, und als Hyperregenerate sind die Pseudotumoren des Nebenhodens aufzufassen.

Oberndorfer berichtet in dem pathologischen Handbuch von Hencke-Lubarsch (Bd. 8, Teil 3) von solchen Gebilden im Rahmen seiner Abhandlung über die inneren männlichen Geschlechtsorgane.

Gruber, Hericourt und Sakaguchi (cit. nach Oberndorfer) beobachteten ebenfalls ähnliche Erscheinungen; bei ihren Beschreibungen war das Zwischengewebe besonders stark ausgebildet, so daß sich Myom- bezw. Fibrom-ähnliche Bilder ergaben.

Eine experimentelle Studie veröffentlichten Kyrle und Schopper; sie setzten bei einer Anzahl von Hunden ein Nebenhodentrauma und unterzogen die nach verschieden langen Zeiten exstirpierten Nebenhodenreste einer mikroskopischen Betrachtung.

Die Autoren geben genaue Beschreibungen ihrer histologischen Befunde bei solchen Hyperregenerationen und auch bei einfachem atypischem Wiederersatz von Gewebe im Nebenhoden. Ganz allgemein kann man sagen, daß ein grundsätzlicher Unterschied zwischen einfachem atypischem Regenerat und dem tumorartigen atypischen Hyperregenerat bezüglich des histologischen Aufbaues nicht besteht. Lediglich in der Menge des neugebildeten Gewebes ist der Unterschied begründet; danach scheint es nach den Literaturangaben auch gleichgültig zu sein, ob als auslösendes Moment eine bakterielle Entzündung oder ein Trauma vorausgegangen ist. Ausschlaggebend für das jeweilige histologische Bild des jeweiligen Regenerats ist nur die Tatsache, ob sich das Epithel am Wiederersatz mitbeteiligt oder nicht.

Beteiligt sich das Epithel nicht, so sehen wir histologisch ein einfaches Granulations- bezw. Narbengewebe, das im Nebenhoden eingelagert ist und dessen physiologischen Aufbau in wechselnder Stärke unterbricht. Bei derartiger einfacher atypischer Regeneration

sind Hyperregenerationen, die schon klinisch als Tumoren imponierten, noch nicht zur Beobachtung gekommen. Ihr Restzustand ist eben die Narbe, die klinisch nur wenig auffällt.

Beteiligt sich jedoch das Epithel am Wiederersatz, dann wird dadurch das histologische Bild kompliziert. Außer granulierenden Entzündungserscheinungen mit Gefäßneubildung, Einlagerung von kleinzelligen entzündlichen Infiltraten und insbesondere Bindegewebsneubildung, mit der gleichzeitig eine Wucherung von glatter Muskulatur vorhanden sein kann, sieht man überall Epithelien in wechselnder Stärke und Form eingelagert. Größtenteils stellen die Epithelverbände, die aus ziemlich indifferenten, mittelgroßen Zellen bestehen, solide Epithelnester dar. Z. T. konfluieren diese Nester miteinander, sodaß man den Eindruck von netzartigen Epithelwucherungen hat, ähnlich der Art, wie sie bei dem Speicheldrüsenepitheliom zur Beobachtung kommen; z. T. sieht man aber auch außer solchen soliden Epithelsprossungen wechselnd hohe Ausdifferenzierung von drüsenschlauchähnlichen Gebilden. Als Nebenbefund ist zu erwähnen, daß auch Eisenpigment im Zwischengewebe zur Ablagerung kommen kann (Gruber), offenbar von früheren Blutungen herrührend. Ferner sind im Zwischengewebe liegende Spermatozoenanhäufungen beobachtet.

Die experimentellen Untersuchungen Kyrle's und Schoppers's, die bei Hunden Nebenhodenstücke exzidierten, die Wunde vernähten und nach verschieden langen Zeiten das restliche Organ exstirpierten und histologisch untersuchten, haben im wesentlichen die Erfahrungen der menschlichen Pathologie bestätigen können; auch sie beobachteten außer Wucherung des Interstitiums des Nebenhodens in Stärke und Form wechselnde Epithelproliferationen.

Aehnliche Beobachtungen schildert Hericourt in seinem Bericht über zwei Fälle, denen er den Charakter von Leiomyomen des Nebenhodens zuspricht, Sakaguchi deutet solche Erscheinungen als Abkömmlinge von erhaltengebliebenen Keimen des Wolff'schen Ganges.

Ohne zunächst kritisch zu diesen in der Literatur mitgeteilten Beobachtungen Stellung zu nehmen, seien die im Erlanger Pathologischen Institut diagnostizierten beiden Fälle ausführlich beschrieben.

Fall I. Urol. Krkbl. Nr. 5940.

Der 29jährige Bahnarbeiter Hans H. erlitt bei der Arbeit einen Unfall durch das Hochschnellen eines Hebewerkzeuges, auf dem er rittlings saß. Es streifte ihn am linken Hoden und warf ihn kopfüber. Der Hodensack schwoll sofort an, der Patient konnte aber noch zur Station gehen. Auf der Heimfahrt war ihm das Sitzen wegen der

starken Schwellung nicht möglich. Zwei Stunden später (zu Hause) entleerte sich flüssiges und geronnenes Blut aus der Harnröhre; der Hodensack war auf etwa Zweifaustgröße angeschwollen. Bei der ersten Miktion floß reines Blut ab, ebenso war auch der nächste Urin noch blutig. Am folgenden Tage war dem Patienten wegen der schmerzhaften Schwellung das Gehen unmöglich. Auf Behandlung des praktischen Arztes mit feuchten Umschlägen hin schwoll der Hoden wieder ab, der Patient maß nach Abklingen der Erscheinungen der Affektion keine weitere Bedeutung bei. Anschließend mußte er zwar wegen eines schon älteren Magenleidens 3 Wochen im Krankenhaus verbringen. Nach insgesamt $1^1/_2$ Monaten konnte er aber seine Arbeit wieder aufnehmen.

Erst fünf Monate nach dem Unfall begann H. über Druckempfindlichkeit beider Hoden, sowie Schmerzen, besonders bei Bewegungen, mit Ausstrahlen in die Leistenbeugen zu klagen. Auch bemerkte er häufig Harndrang. Weiterhin gab er an, daß seit dem Unfall keine Erektion mehr aufgetreten sei.

H. wurde der urologischen Abteilung der chirurgischen Universitätsklinik zu Erlangen überwiesen. Der urologische Untersuchungsbefund ergab im Schwanz des rechten Nebenhodens ein erbsgroßes Infiltrat und geringe Druckempfindlichkeit desselben; der rechte und linke Hoden, sowie der linke Nebenhoden waren frei von Besonderheiten. Bei der rektalen Untersuchung war die linke Samenblase deutlich fühlbar, während die rechte keinen Tastbefund ergab. In dem reichlich dicken Preßsaft waren vereinzelte Leukocyten und massenhaft Spermien vorhanden. Der übrige Körperbefund ergab keine pathologischen Veränderungen.

Die Klinik nahm eine entzündliche Affektion der Prostata, bezw. des Nebenhodens an und behandelte zunächst mit Diathermie. Die Verhärtung im Nebenhoden ging aber nicht zurück, vielmehr blieben, besonders bei Witterungswechsel, heftige Schmerzen bestehen. Daher entschloß sich die urologische Abteilung zum operativen Eingriff und resezierte den rechten Nebenhoden. Bei der Operation war eine starke Verwachsung, besonders der Schwanzteile, mit der Kapsel zu erkennen, außerdem wurde auch der vorher schon durch Tastbefund festgestellte etwa erbsengroße harte Knoten nachgewiesen.

Zur Klärung der Art der Nebenhodenveränderung, insbesondere zum Nachweis, bezw. Ausschluß eines malignen Tumors, wurde das Operationsmaterial dem Pathologischen Institut der Universität zu Erlangen zur histologischen Untersuchung überwiesen.

Der Bericht des Pathologischen Institutes (1661/32 Dr. Buchaly) lautet:

Das eingesandte Material besteht aus einem 5 cm langen, knapp bleistiftdicken Gebilde. An der einen Seite findet sich eine Auftreibung auf fast Haselnußkerngröße. An dieser erkennt man bei histologischer Untersuchung ein lockeres Gewebe und zwischen Muskel- und Bindegewebsfasern liegen Formationen aus hellen, blasigen Zellen, die stellenweise die Form der Siegelringzellen angenommen haben. Teilweise sind diese Zellen strangförmig geordnet, z. T. finden sich aber auch Drüsenlumina ausdifferenziert. Mitosen sind nirgends nachweisbar; auch fehlen gröbere Zellpolymorphien. Entzündliche Infiltrate findet man mehr fleckförmig eingelagert. In den Randpartien sind noch einige erhaltene Nebenhodenkanälchen feststellbar, und in diesen erkennt man zusammengeballte (agglutinierte) Spermien. Dem ganzen Bilde nach bestand zunächst der Verdacht eines Tumors, der sich aber durch weitere histologische Untersuchung nicht verstärken ließ. Vielmehr kommt Regeneration, infolge des vorausgegangenen Traumas in Frage, die gerade im Nebenhoden unter derartigen Epithelbildungen verläuft. Trotzdem würde sich aber empfehlen, den Patienten weiter unter Beobachtung zu halten. An den Kanälchen des Duktus deferenz ist eine Verlegung des Lumens nicht feststellbar.

Diagnose: Regenerationen im Nebenhoden mit atypischen Epithelbildungen.

Abb. 1 stellt eine Partie aus dieser Anstreitung des Nebenhodenschwanzes dar. Von einer geordneten Nebenhodenstruktur ist nichts mehr erkennbar. Bei a) sieht man die unregelmäßigen Muskel- und Bindegewebszüge, zwischen denen die hellen, blasigen Epithelzellen liegen, die in der Mikroaufnahme nur schwach zur Darstellung kommen konnten. Trotzdem erkennt man bei b) die unregelmäßigen Epithelbildungen, die teilweise Andeutung von Drüsenschlauchbildung aufweisen, in gar keiner Weise aber den physiologischen Nebenhodenkanälchen morphologisch nahe kommen. Bei c) ist eine Siegelringform einer Epithelzelle sichtbar. Schleimreaktionen waren aber nicht zu erzielen. Bei d) ist eine herdförmige Ablagerung entzündlicher Infiltrate abgebildet.

Die Operationswunde heilte ohne Komplikationen. Die Schmerzen will der Patient aber durch die Operation nicht verloren haben. Er mußte noch des öfteren zur Begutachtung in die Klinik aufgenommen werden; jedoch ließen sich für seine Angaben nicht immer genügend klinische Anhaltspunkte feststellen. Deshalb liegt die Vermutung nahe, H. als Rentenneurotiker anzusprechen; so hat er auch z. B. auf eine therapeutische Injektion von 10 ccm 1% Novocainlösung in beide Samenstranggegenden absolut keine Besserung der Schmerzen zugeben wollen.

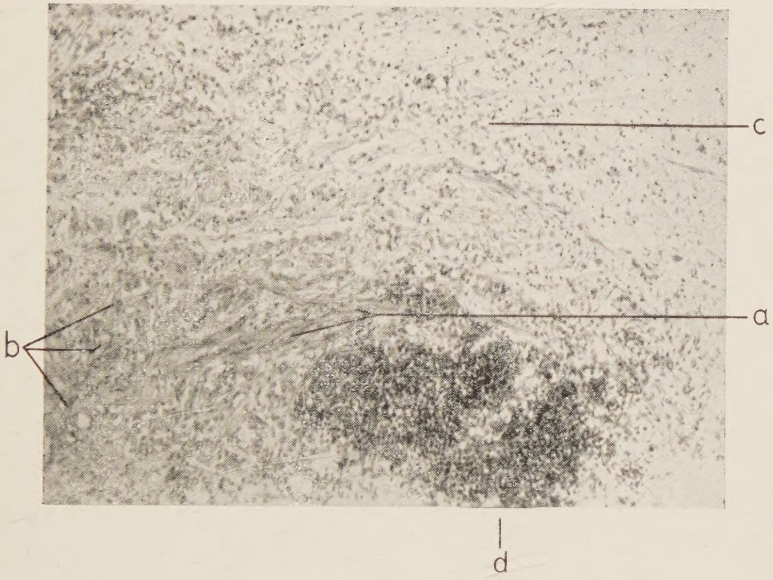

Abbildung 1.

Für unsere Beurteilung des Falles ist wichtig, daß eine neue Wucherung am inneren Genitale bei H. bei den zahlreichen wegen des Rentenverfahrens notwendigen Nachuntersuchungen nicht aufgetreten ist, daß also das entfernte Knötchen eine Hyperregeneration und mit überwiegender Wahrscheinlichkeit kein Ca darstellte.

Fall II. Urol. Krkbl. 6859.

Der 62jährige Landarbeiter, Johann Andreas R., der angeblich niemals ernstlich krank gewesen ist, auch eine Geschlechtskrankheit abstreitet, bemerkte eines Tages eine Knotenbildung im rechten Nebenhoden. Diese Erscheinung machte außer einem leichten ziehenden Schmerz nach schwerer Arbeit keinerlei Beschwerden. Anamnestisch konnte ich gelegentlich eines persönlichen Besuches in Erfahrung bringen, daß R. acht Wochen vor Auftreten der Erscheinung beim Säen (Februar) in der Genitalgegend leichtes Frieren, sowie unangenehme Sensationen verspürt hatte; aus einer gewissen Krebsangst heraus suchte er nach 4 Wochen die urologische Abteilung der chirurgischen Universitätsklinik zu Erlangen auf.

Die urologische Untersuchung ergab im rechten Nebenhodenschwanz einen etwa bohnengroßen, sehr harten Knoten, ebenso ein ganz geringes Infiltrat im Caput.

In lokaler Anästhesie wurde die Nebenhodenresektion durchgeführt.

Auch dieses Material wurde zur Diagnosestellung dem Pathologischen Institut der Universität zu Erlangen überwiesen.

Bericht des Pathologischen Instituts (1001/34 Dr. Buchaly):

Das eingesandte Material besteht aus einem kirschgroßen Gewebsstück mit anhaftendem knapp bleistiftdicken Strang, der offenbar den Samenstrang darstellt. Dieser zeigt bei histologischer Untersuchung keine wesentlichen Veränderungen. In dem übrigen Gewebsstück ist nur stellenweise erhaltenes Nebenhodengewebe erkennbar. Hier erscheinen die Kanälchen etwas weit, das Zwischengewebe zeigt mäßig starke entzündliche Infiltration. Neben derartigen Veränderungen, im wesentlichen erhaltenem Nebenhodengewebe stößt man aber auch auf einen unscharf begrenzten Bezirk, in dem epitheliale Formationen vorherrschen, und zwar sieht man hier teils deutliche schlauchartige Bildungen, teils strangförmig angeordnetes Epithel. Die Epithelzellen selbst sind in geringem Maße polymorph. Mitosen sind so gut wie garnicht erkennbar. Die drüsenschlauchähnlichen Bildungen werden von einem meist hyalinisierten Bindegewebssaum umschlossen. Auch das übrige zwischen den Epithelien gelegene Bindegewebe neigt zu Hyalinisierung, weist

aber doch relativ reichliche Infiltrate aus Leukocyten, Plasmazellen und Lymphocyten sowie Histiocyten auf.

Das Bild ist auf den ersten Blick für ein Ca. verdächtig. Bei eingehender Durchmusterung von zahlreichen Schnittpräparaten fällt aber auf, daß das Epithel insges. doch ziemlich regelmäßigen Bau zeigt und dem ganzen Verhalten nach für ein Ca. uncharakteristisch ist. Ich glaube daher, daß es sich nicht um ein Ca. handelt, sondern um eine sog. Regenerationsgeschwulst des Hodens bezw. Nebenhodens. Es wäre also klinisch festzustellen, ob ein Trauma vorausgegangen ist, oder auch eine nicht-traumatische Epididymitis.

Für eine spezifische Entzündung haben sich keine Anhaltspunkte ergeben.

Diagnose: Chronische Epididymitis mit sogenanntem Regenerationstumor.

Abb. 2 ist eine Uebersichtsaufnahme aus dem Bereich der knotigen Anschwellung des Nebenhodenschwanzes. Man sieht, daß die physiologische Nebenhodenstruktur weitgehend unterbrochen ist. Wohlausgebildete Kanälchen sind nirgends erkennbar. In wechselnder Dichte liegen die epithelialen Formationen, zwischen ihnen tritt die Zwischensubstanz, ebenfalls in wechselnder Breite, hervor.

In Abb. 3 erkennt man in stärkerer Vergrößerung die Verhältnisse deutlicher. Die bindegewebige Zwischensubstanz erscheint als heller kernarmer hyalinisierter Saum (a). Hie und da sieht man kleinere Ansammlungen von Entzündungszellen (b). Am auffälligsten ist das Verhalten des Epithels; z. T. hat man solide Epithelstränge vor sich (c), z. T. tritt die Neigung, drüsenschlauchartige Lichtungen auszudifferenzieren, hervor (d). Gerade aus diesem Gesichtsfeld, das im Mikrophotogramme zur Abbildung gekommen ist, wird die Schwierigkeit der Abgrenzung gegen ein Ca. auffällig.

Daß man mit großer Wahrscheinlichkeit ein Carcinom ausschließen darf, mag auch aus dem weiteren Verlauf hervorgehen. Ich hatte Gelegenheit, persönlich den Patienten des zweiten Falles etwa über ein halbes Jahr nach der Operation aufzusuchen. Irgend etwas von Rezidiv oder Metastasenbildung war nicht festzustellen.

Ueberblickt man zusammenfassend die im Erlanger Institut beobachteten Feststellungen, so handelt es sich in beiden Fällen um kleine Knotenbildungen im Nebenhodenschwanz die von außen her tastbar waren und als erbsengroße Verhärtungen mit deutlicher Abgrenzung imponierten. In beiden Fällen bekamen die Patienten ziehende Schmerzen, die etwas in die Umgebung ausstrahlten. Im Falle I war der Knoten offenbar im Anschluß an ein Trauma aufgetreten; jedenfalls hatte der Patient vorher diese

Abbildung 2.

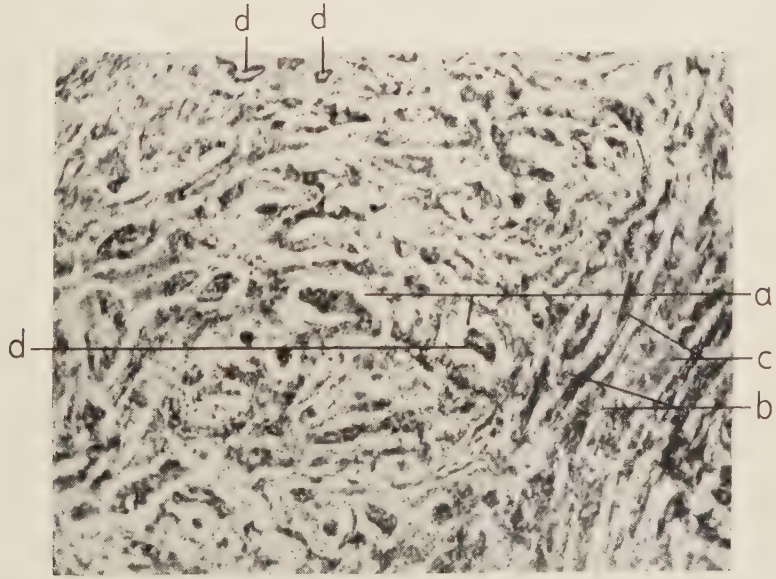

Abbildung 3.

Verhärtungen nicht bemerkt. Im 2. Falle war dem Patienten die Verhärtung erst aufgefallen, nachdem er anscheinend eine „Erkältung" des Genitales im Anschluß an seine landwirtschaftliche Berufstätigkeit erlitten hatte. In keinem der beiden Fälle konnte durch klinische Untersuchungsmethoden die richtige Diagnose gestellt werden; im wesentlichen war differential-diagnostisch eine Tuberkulose, ein luetisches Gumma und ein Carcinom auszuschließen. Offenbar dachte die Klinik in erster Linie an einen Krebs, da sich für eine Tuberkulose und eine Syphilis durch die sonstige klinische Untersuchung kein Anhalt ergeben hatte.

Ein Krebs konnte durch die histologische Diagnose mit überwiegender Wahrscheinlichkeit ausgeschlossen werden, wie überhaupt erst das mikroskopische Bild den wahren Sachverhalt aufdecken konnte und die Gebilde als Hyperregenerate diagnostiziert werden konnten. Der Ausschluß eines Carcinoms war in beiden Fällen schwierig, besonders im zweiten Falle, wie auch schon aus den Abbildungen hervorgeht. Es gelang auch nur durch eine Durchmusterung zahlreicher Schnittpräparate, da das einzelne Gesichtsfeld vielfach sehr Ca-verdächtig war. Man sah dann unregelmäßiges Epithelwachstum in Form von Strängen und Nestern, manchmal in Form von soliden Epithelzapfen, manchmal mit wechselnd starker Ausbildung von Drüsenschläuchen. Die entzündlichen Infiltrate könnte man als reaktiventzündlich auf malignes Tumorwachstum auffassen. Wenn man aber die histologischen Schnitte nach dem einzigen einwandfrei auf einen malignen Tumor hindeutenden Symptom, nämlich dem destruierenden Wachstum, durchforschte, so war eine wirkliche Destruktion physiologischen Gewebes durch die Ca-verdächtigen Epithelgebilde nirgends nachweisbar. Die Epithelformationen stellten immer scharf begrenzte, in sich geschlossene Nester dar, auch war eine wesentliche Polymorphie der Zellen nicht vorhanden; weiterhin ließen sich auch so gut wie keine Mitosen nachweisen, obwohl das Material unmittelbar im Anschluß an die Exstirpation in Fixierungsflüssigkeit gelegt worden war. Wichtig ist auch für den Ausschluß eines Carcinoms, daß man über die Anschwellung hinaus keine Epithelnester im angrenzenden Hodengewebe antraf. Abgesehen von dem klinischen Verlauf war also auch durch die histologische Untersuchung der Verdacht der Klinik auf ein Carcinom abzulehnen.

Abgesehen von diesen histologisch-diagnostischen Schwierigkeiten ist es auch von Interesse, daß gerade der Nebenhoden derartige mit Epithelwucherungen einhergehende Hyperregenerate liefert und es in unseren beiden Fällen der Nebenhodenschwanz ist, in dem solche Veränderungen nachweisbar waren. Die Ansicht

Oberndorfers, daß dieses Schwanzepithel in höherem Maße regenerationsfähig sei, als das sekretorisch höherwertige Epithel des Nebenhodenkopfes, erhält durch unsere beiden Beobachtungen eine weitere Stütze.

Im Vergleich mit den in der Literatur mitgeteilten Fällen von Gruber, Hericourt und Sakaguchi, hat nur unser erster Fall einige Aehnlichkeit, denn nur in diesem Falle war das Bindegewebe und die glatte Muskulatur an der Ausbildung der knötchenartigen Verdickung überwiegend mitbeteiligt, doch auch nicht so, daß man den Eindruck des Myoms oder Myofibroms oder eines Adenofibroms hätte. Die Auffassung Sakaguchi's, daß es sich bei diesen Bildungen um Abkömmlinge des Wolff'schen Ganges handelt, möchte ich auf Grund meiner Beobachtungen mit Oberndorfer ablehnen; die Anamnese und die entzündlichen Erscheinungen sprechen in meinem Falle gegen die Auffassung der Wucherungen als Mißbildungen.

Mit den Befunden von Oberndorfer, insbesondere mit den Tierversuchen von Kyrle und Schopper besteht dagegen weitgehende Uebereinstimmung. Auch in unseren Fällen war Wucherung stellenweise mit Lumenneubildungen und wechselnd starker Beteiligung des Bindegewebes bezw. der glatten Muskulatur in ungeordneter Form das Charakteristische, so daß man durch einen Vergleich unserer Befunde mit den Beobachtungen dieser anderen Autoren auch zu der Diagnose einer Hyperregeneration kommt.

Ob es sich um typische oder atypische Hyperregenerationen handelt, d. h., ob dabei auch eine vollständige Wiederherstellung der Funktion des Nebenhodens erreicht worden ist, hat sich nicht nachweisen lassen; dazu wäre eine besondere klinische Untersuchung vor der Operation nötig gewesen, die in Unkenntnis der Fragestellung nicht ausgeführt worden ist. Pathologisch-anatomisch hat sich der Nachweis einer typischen Regeneration nicht erbringen lassen; denn erhaltene Samenfäden wurden dort, wo Lumenneubildung erkennbar war, nicht angetroffen. Immerhin wird man gerade diese Lumenbildungen als einen Versuch typischer Regeneration werten dürfen; denn es handelt sich bei diesen Pseudotumoren nicht um eine einfache Narbenbildung, also um eine charakteristisch atypische Regeneration, sondern um eine Superregeneration, durch die sehr wohl auch einmal eine typische Regeneration erreicht werden kann.

Es kommt also in seltenen Fällen bei der Regeneration im Nebenhoden nicht zu einfacher Narbenbildung, sondern zu tumorartiger Hyperregeneration. Was diese Superregeneration veranlaßt, d. h., warum sich der Organismus nicht auf Narbenbildung be-

schränkt, geht aus der Untersuchung unserer Fälle nicht hervor. Mit Oberndorfer und Kyrle und Schopper könnte man aber der Vorstellung Raum geben, daß vielleicht eine Versprengung des Epithels durch Trauma oder Entzündung die Hyperregeneration auslöst. Um dies zu beweisen, müßten aber weitere Fälle zu einer kritischen Verwertung zur Verfügung stehen.

Zusammenfassung.

Es wurden den seltenen Mitteilungen der Literatur zwei neue Beobachtungen pathologisch-anatomischer gesicherter sog. Pseudotumoren des Nebenhodens hinzugefügt. Diese Pseudotumoren stellen Hyperregenerationen nach einem Trauma, bezw. einer Entzündung des Nebenhodens dar.

Es ist mir noch eine angenehme Pflicht, Herrn Privatdozent Dr. Buchaly (Direktor des hygienisch-pathologischen Institutes zu Chemnitz) an dieser Stelle herzlichst zu danken für die Stellung des Themas, sowie für die Förderung meines wissenschaftlichen Arbeitens.

Ebenso fühle ich mich Herrn Professor Dr. Kirch (Direktor des pathologischen Institutes der Universität zu Erlangen) und Herrn Professor Dr. Pflaumer (Vorstand der urologischen Abteilung der chirurgischen Universitätsklinik zu Erlangen) gegenüber zu Dank verpflichtet für die liebenswürdige Ueberlassung des Materials, bezw. der Krankengeschichten.

Literatur.

1. Ernst: „Ueber Degeneration und Regeneration; II. Regeneration". (Deutsche medizinische Wochenschrift 48, 1922, H. 1).
2. Stämmler: „Physiologische und pathologische Regeneration" (Archiv für klinische Chirurgie 153, 1928).
3. Sternberg: Lehrbuch der Pathologie, „Regeneration".
4. Herxheimer: Lehrbuch der Pathologie, „Regeneration".
5. Kyrle und Schopper: „Ueber Regenerationsvorgänge im tierischen Nebenhoden (Experimentelle Studie) (Virchow Archiv Bd. 220, H. I).
6. Oberndorfer: Handbuch der speziellen pathologischen Anatomie und Histologie von Hencke-Lubarsch, VI, 3. „Entzündliche Pseudotumoren des Nebenhodens." „Regeneration des Nebenhodens."
7. G. B. Gruber: Bericht über die Demonstration vom 18. 2. 27 vor der wissenschaftlichen Aerztegesellschaft zu Innsbruck (Wiener klinische Wochenschrift 1927).
8. Hericourt: „Note sur deux leiomyomes de l'epididym". (Revue Medical 5, 54, 1885).
9. Sakaguchi: „Ueber das Adenomyom des Nebenhodens" (Frankfurter Zeitung für Pathologie 18, 379).

Lebenslauf.

Ich, Adolf Mark, wurde am 24. Mai 1910 zu Metz geboren, als Sohn des jetzigen Majors a. D. Karl Adolf Mark und seiner Ehefrau Anna, geb. Zimmermann. Ich besuchte die Heckmann'sche Vorschule zu Fürth und anschließend das dortige humanistische Gymnasium, an dem ich nach 9 Jahren die Hochschulreife erlangte. Ich wählte den medizinischen Beruf und begann meine Studien an der Universität zu Erlangen. Dort verbrachte ich die 5 vorklinischen Semester und bestand am Ende des 5. Halbjahres die ärztliche Vorprüfung. Das 1. klinische Semester blieb ich in Erlangen, im 2. und 3. war ich an der Universität zu Wien, die letzten 3 verbrachte ich wieder in Erlangen. Hier legte ich die ärztliche Prüfung ab (19. 12. 34). Vom 20. 12. 34 bis 31. 5. 35 war ich als Medizinalpraktikant an der chirurgischen Abteilung des städtischen Krankenhauses zu Bamberg. Seit 1. 6. 35 bin ich als Med. Prakt. an der I. med. Abteilung des städtischen Krankenhauses zu Nürnberg tätig.